



DÉFINITION

- Coloration jaune des conjonctives et/ou de la peau causée par une hyperbilirubinémie.

REMARQUE

- Un ictère s'observe à partir d'une bilirubinémie totale $> 35\text{-}50 \mu\text{mol/L}$ ($> 2\text{-}3 \text{ mg/dL}$) et est facilement visible au niveau des conjonctives, sous la langue et au niveau du palais dur.

DIAGNOSTICS FRÉQUENTS OU À ÉVOQUER

- **Hyperbilirubinémie non-conjuguée**
 - Hémolyse (intra- ou extravasculaire)
 - Résorption d'un hématome de grande taille
 - Syndrome de GILBERT, p. 81
 - Syndrome de CRIGLER-NAJJAR, p. 81
- **Hyperbilirubinémie conjuguée**
 - a) Choléstase intra-hépatique:
 - Hépatite:
 - Alcoolique
 - Virale (A, B, C, CMV, EBV, autres)
 - Médicamenteuse
 - Cirrhose
 - Insuffisance hépatocellulaire terminale aiguë/chronique
 - Choléstase récurrente bénigne:
 - Syndrome de ROTOR, p. 81
 - Syndrome de DUBIN-JOHNSON, p. 81
 - Médicamenteuse
 - b) Choléstase extra-hépatique:
 - Lithiase biliaire
 - Tumeur du pancréas et des voies biliaires
 - Pancréatite

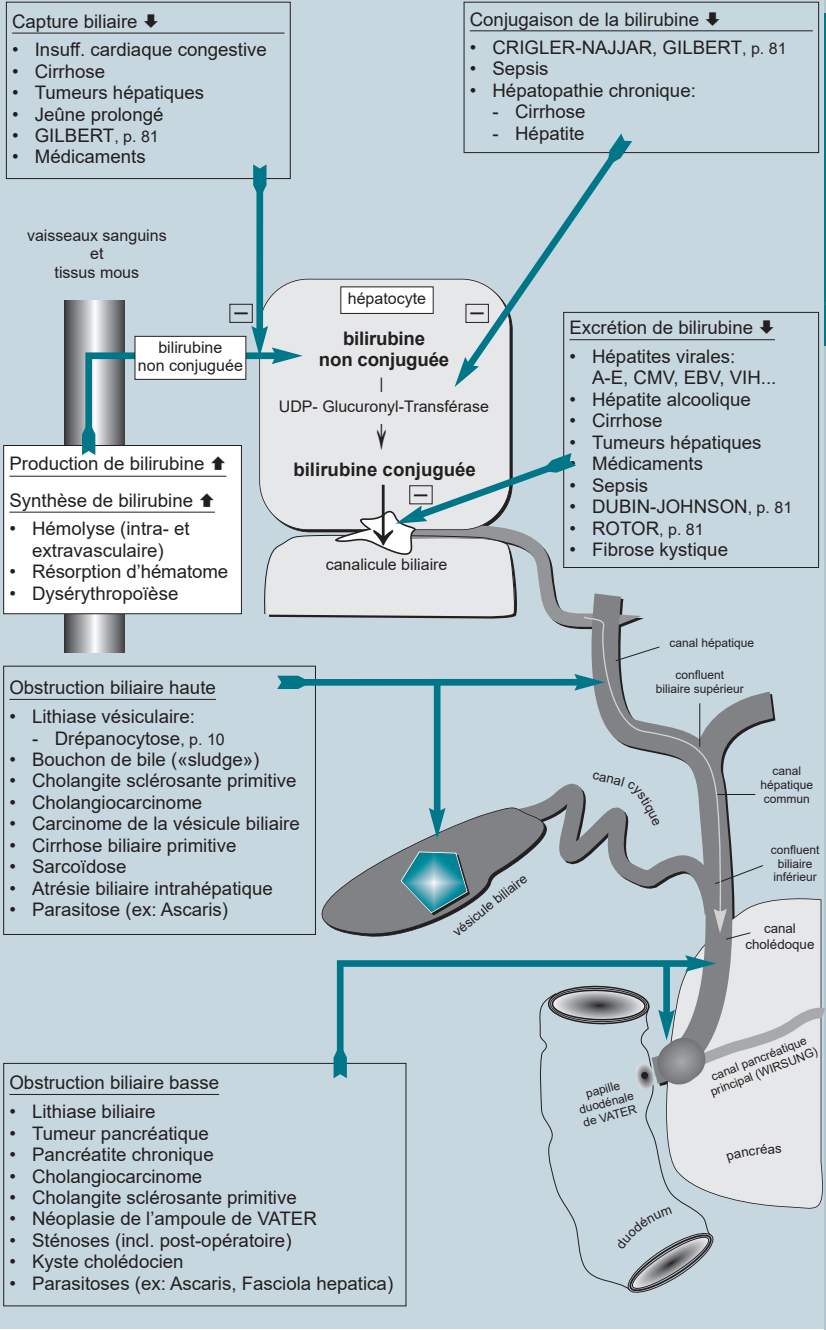


Schéma: Ictère et approche anatomique.

Ictère: approche paraclinique

A. Hyperbilirubinémie non-conjugée (= bilirubine indirecte, libre)

- I. Production de bilirubine ↑; mais typiquement < 68 µmol/L (N: 2-18 µmol/L):
 - Hémolyse (intra- ou extravasculaire)
 - Résorption d'un hématome de grande taille
 - Dysérythropoïèse (trbl. de l'incorporation de l'Hb dans les érythrocytes)
 - Anémie mégalo-blastique
 - Anémie sidéroblastique
 - Anémie ferriprive sévère
 - Intoxication au plomb
- II. Capture hépatique de bilirubine ↓:
 - Insuffisance cardiaque congestive
 - Cirrhose (shunt porto-systémique)
 - Shunt porto-systémique chirurgical
 - Syndrome de GILBERT, p. 81
 - Jeûne prolongé
 - Médicamenteuse (l'hyperbilirubinémie d'origine médicamenteuse/toxique est censée être résolue 48 h après arrêt du médicament incriminé)
 - Rifampine
 - Probenécide, autres
- III. Conjugaison de la bilirubine ↓:
 - Sepsis
 - Hépatopathies chroniques persistantes
 - Cirrhose avancée
 - Hépatite alcoolique
 - Hépatite virale, autres
 - Maladie de WILSON, p. 17
 - Syndrome de GILBERT, p. 81
 - Syndrome de CRIGLER-NAJJAR, p. 81
 - Hyperthyroïdie
 - Éthinyl-estradiol

B. Hyperbilirubinémie conjuguée (= bilirubine directe); ceci traduit une choléstase

- I. Choléstase intra-hépatique (altération de l'excrétion hépatique):
 - Hépatite virale: A, B, C, D, E, CMV, EBV, VIH
 - Hépatite alcoolique
 - Sepsis
 - Tumeurs hépatiques malignes et bénignes
 - Métastases hépatiques
 - Hypoperfusion hépatique
 - Insuffisance hépatique au stade terminal
 - Cirrhose
 - Cirrhose biliaire primitive et secondaire
 - Hépatite granulomateuse (ex: sarcoïdose)
 - Choléstase médicamenteuse/toxique (liste non exhaustive):
 - Oestro-progestatifs (par toxicité propre)
 - Méthylestostérone (par toxicité propre)
 - Ciclosporine (par toxicité propre)
 - Chlorpromazine (par hypersensibilité)
 - Erythromycine (par hypersensibilité)
 - Phénytoïne (par hypersensibilité)
 - Benzylthiouracile (par hypersensibilité)
 - Carbimazole (par hypersensibilité)
 - Champignons toxiques
 - Drépanocytose, p. 10
 - Choléstase récurrente bénigne:
 - Syndrome de DUBIN-JOHNSON, p. 81
 - Syndrome de ROTOR, p. 81
 - Choléstase intra-hépatique familiale bénigne récidivante (autosom. réc.)
 - Trbl. lipidiques:
 - Maladie de NIEMAN-PICK
 - Maladie de GAUCHER
 - Fibrose kystique
 - Déficit d'inhibiteur en α1-protéinase (α1-antitrypsine)
 - Maladie de WILSON, p. 17
 - Grossesse
 - Amyloïdose

II. Cholestase extra-hépatique (obstruction biliaire):

- Lithiase biliaire
- Drépanocytose (calcul de bilirubine), p. 10
- Bouchon de bile (sludge)
- Tumeur:
 - du pancréas (maligne ou bénigne)
 - de la voie biliaire principale (cholangiocarcinome)
 - de l'ampoule de VATER
 - de la vésicule biliaire
 - gastrique, envahissant le pédicule hépatique
 - hémopathie du pédicule hépatique
- Pancréatite aiguë et chronique
- Kyste pancréatique
- Sténose cicatriciel de la voie biliaire principale (post chirurgie)
- Calcul enclavé dans le canal cystique, comprimant la voie biliaire principale (= syndrome de MIRIZZI)
- Cholangite sclérosante primitive
- Cirrhose biliaire primitive et secondaire
- Ascariidiose
- Kyste hydatique
 - Échinococcose alvéolaire
- Adénopathie tuberculeuse
- Kyste cholédocien

■ Syndrome de GILBERT

- Gén: • Il s'agit d'une forme atténuée du syndrome de CRIGLER-NAJJAR résultant en une hyperbilirubinémie non-conjuguée (mais bilirubinémie totale < 80 µmol/L) dont la pathogenèse est complexe et partiellement connue:
- déficit enzymatique (UGT ± mutations) induisant des trbl. de la conjugaison de la bilirubine,
 - trbl. de la capture hépatique de la bilirubine
- Mode de transmission: le plus sv. autosomal dominant; mais le mode autosomal récessif existe aussi.
- Maladie fréquente (3-8 % de la population générale). Manifestation clinique généralement dès l'âge de 20 ans.
- Clin: • Poussées ictériques lors d'infection, de jeûne ou de stress (le stress peut augmenter l'érythropoïèse de 10x aussi chez le sujet sain).
- Fatigue, nausée, céphalées, état dépressif
- Dg: • Le diagnostic peut être suspecté à l'aide de l'anamnèse et le bilan laboratoire de base et confirmé par la recherche de la mutation du gène UGT (1A1). La biopsie hépatique n'est pas nécessaire.
- Lab: • Bilirubine non conjuguée (indirecte) ↑, à plusieurs reprises
- La bilirubinémie totale est < 80 µmol/L [N: 2-18 µmol/L].
 - FS, frottis sanguin périphérique et réticulocytes normaux
 - Tests hépatiques et test d'hémolyse: normaux
 - Le rapport bilirubine conjuguée/non conjuguée = < 5 %
- Tx: • Pas de Tx nécessaire.

■ Syndrome de DUBIN-JOHNSON

- Gén: • Maladie héréditaire rare à transmission autosomale récessive. Femmes > Hommes.
- Pathogenèse: trbl. d'excrétion hépatique de la bilirubine (mais l'excrétion des sels biliaires est indemne)
 - Contrairement au syndrome de GILBERT, il s'agit d'une hyperbilirubinémie conjuguée.
- Clin: • Discret ictère, asymptomatique
- Lab: • Hyperbilirubinémie conjuguée chronique. Analyse urinaire: coproporphyrine I (↑), acides biliaires normaux
- Dg: • Biopsie hépatique: pigmentation brun-noire centro-acinaire due à un dépôt d'une substance ressemblant à la mélanine.
- Tx: • Pas de Tx nécessaire. Bon pronostic.

■ Syndrome de ROTOR

- Gén: • Maladie héréditaire rare à transmission autosomale récessive.
- Pathogenèse: trbl. d'excrétion hépatique de la bilirubine résultant en une hyperbilirubinémie conjuguée (mais l'excrétion des sels biliaires est indemne)
 - L'histologie hépatique est normale, contrairement au DUBIN-JOHNSON, on n'observe pas de pigmentations.
- Lab: • Hyperbilirubinémie conjuguée chronique. Analyse urinaire: coproporphyrine I (↑↑) et III (↑).
- Tx: • Pas de Tx nécessaire. Bon pronostic.

■ Syndrome de CRIGLER-NAJJAR

- Gén: • Le manque enzymatique complet ou incomplet d'UGT (Uridine-diphosphoglucuronate Glucuronosyl-transférase) induit une hyperbilirubinémie non-conjuguée sévère.
- Clas: • Type I: Absence complète de l'UGT (1A1): hyperbilirubinémie non conjuguée sévère (340-850 µmol/L) dès la naissance et fatale si non traitée. Transmission autosomale récessive. Traitement: photothérapie, plasmaphérese. Seul Tx curatif: transplantation hépatique.
- Type II: Manque partiel de l'UGT (1A1). Transmission autosomale dominante. L'hyperbilirubinémie est sv. < 340 µmol/L. Le type II a un meilleur pronostic que le type I. Manifestation d'un ictère au courant de la première année de vie.