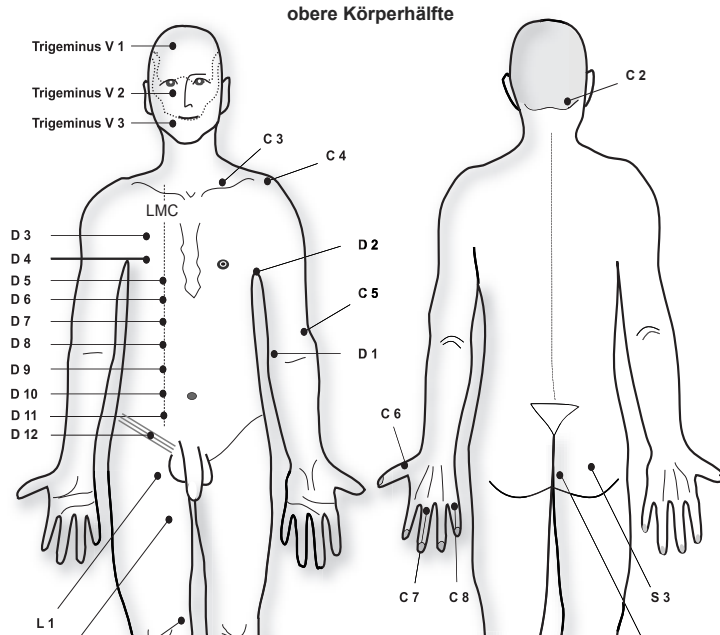


## Dermatome

Def: ■ Innervationsbezirk der einzelnen Rückenmarkswurzeln auf der Haut. Jedes Dermatom wird von 2-3 benachbarten Rückenmarksegmenten innerviert.



ICR = Intercostalraum; LMC = Linea medioclavicularis

Angepasst nach: International standards for neurological and functional classification, 1996  
([www.sci-queri.research.med.va.gov/Registry.htm](http://www.sci-queri.research.med.va.gov/Registry.htm))

## untere Körperhälfte

